Aus der Staatlichen Hebammenschule, Entbindungsanstalt
und Frauenklinik Bamberg (Direktor: Prof. Dr. Lüttge).

# Über congenitale, laterale Halscysten nebst eines Falles von angeborener Kiemengangscyste.

Inaugural-Dissertation

zur

Erlangung der Doktorwürde

der

Hohen Medizinischen Fakultät

der

Friedrich-Alexanders-Universität Erlangen

vorgelegt von

**Erwin Schuberth**
aus Untersteinach

1938
Buchdruckerei Richard Mayr, Würzburg.

1938/159

Gedruckt mit Genehmigung der Medizinischen Fakultät der Universität Erlangen.

Dekan: Prof. Dr. Greving
Referent: Prof. Dr. Lüttge

R. UNIV.
BIBLIOTHEEK
LEIDEN

Die angeborenen Tumoren, vor allem diejenigen im Halsbereich, haben schon von jeher den Arzt in verschiedenster Hinsicht in sehr hohem Maße interessiert. Verdienen sie doch, wenn sie eine beträchtliche Größe erreichen, unser Augenmerk deshalb, weil sie als Geburtshindernis auftreten können und dann große Anforderungen an unser therapeutisches Handeln stellen. Auch nach der Geburt des Kindes bedrohen sie oft das Leben des Neugeborenen in verschiedener Weise. Weiterhin verdienen diese angeborenen Tumoren des Halses mit Recht unsere Beachtung, da sie in ihrer Ätiologie variabel sein können und in Bezug auf ihre Lokalisation durch die Nachbarschaft mit so äußerst wichtigen Organen eine besondere Bedeutung gewinnen. In Hinsicht auf die Vererbung dieser Tumoren sind wir noch ziemlich im Dunkeln und auch über die Behandlung, vor allem des Zeitpunktes derselben, herrscht noch keine einheitliche Meinung.

**Arten der cystischen Tumoren des Halses:**

Zwei Möglichkeiten der Einteilung dieser congenitalen Cysten sind gegeben:

I. topographisch-anatomisch
II. pathologisch-anatomisch.

Die erstere Einteilung möchte ich vor allem deshalb vornehmen, weil die Lokalisation dieser Tumoren eine wichtige Rolle für den klinischen Ablauf des Geburtsmechanismus, das heißt für die Einstellung und Haltung der Frucht überhaupt spielt. Demnach hätten wir zu unterscheiden:

1. Tumoren im Nacken, also auf der Streckseite des Halses, die eine starke Flexionsbewegung des kindlichen Kopfes verursachen.
2. Tumoren an der Vorderfläche des Halses, mit mehr oder weniger starker Deflexionshaltung des Kopfes und denen daraus resultierenden Deflexionslagen (Vorderhaupts-, Stirn- und Gesichtslagen).
3. Tumoren an der seitlichen Partie des Halses, als deren Folgen die vordere, bzw. die weitaus ungünstigere hintere Scheitelbeineinstellung zu betrachten sind.

Die zweite Form der Einteilung, die pathologisch-anatomische, wird schon seit jeher unterteilt in:

a) endotheliale Geschwülste (Hygroma cysticum colli congenitum, Blutcysten).
b) epitheliale Geschwülste (Dermoid- und Kiemengangscysten).

Zu den endothelialen Geschwülsten gehören folgende:

A. Das Lymphangiom (Hygroma cysticum colli congenitum), das auch noch den Namen „angeborenes multiloculäres Cystoid" trägt (Pankow, Simmonds).

Bei den Lymphangiomen unterscheidet man bekanntlich drei Arten:

1. Lymphangioma simplex. Es läßt sich dem einfachen Haemangiom an die Seite stellen, da es aus der Wucherung von Lymphgefäßen eines umschriebenen Bezirkes der Haut und des subcutanen Gewebes hervorgeht, wobei auch das zwischen den neugebildeten Gefäßen liegende Bindegewebe einen wesentlichen Anteil hat.

2. Lymphangioma cavernosum. Es ist die häufigste Form der nicht abgekapselten Lymphangiome und entwickelt sich in der Haut im Unterhaut- und im Zwischenmuskelgewebe. Es handelt sich um unregelmäßige, miteinander verbundene und mit Lymphe gefüllte Hohlräume, die von einem bindegewebigen Maschenwerk gebildet werden und mit Endothel ausgekleidet sind.

3. Lymphangioma cysticum. Dieses ist im Gegensatz zu den cavernösen Lymphangiomen häufig abgekapselt. Diese Form findet sich vorwiegend angeboren und in der seitlichen Halsgegend lokalisiert.

Es bilden sich infolge Ausbleibens der Obliteration der ursprünglich zusammenhängenden Venen und Lymphgefäße kleine Lymphsäcke, die sich später zu den Cysten entwickeln. Es handelt sich also um eine cystische Geschwulst, die meist in der Submaxillargegend oder über der Clavicula lokalisiert ist. Anatomisch setzen sich diese Tumoren aus zahlreichen Ektasien und cystischen Erweiterungen, die häufig wieder untereinander confluieren, zusammen. Sie bestehen aus lappigen, teils festen, teils fluktuierenden Partien. Sie sind gegen die Haut beweglich, aber mit der Unterlage oft nur an einem kleinen, umschriebenen Bezirk verwachsen und können von der Schädelbasis bis zur Schlüsselbeinregion reichen. Ihre große Beweglichkeit verleiht ihnen häufig eine schlotternde Beschaffenheit. Charakteristisch ist für diese Geschwülste, daß sie nach der Geburt des Kindes oft rasch an Größe zunehmen. Thomson weist darauf hin, daß die Lymphangiome des Halses trotz ihres raschen Wachstumes gutartige Tumoren sind. Die Innenwand dieser Cysten ist der Abstammung entsprechend mit Endothel ausgekleidet. Beim Einschneiden der Geschwulst findet man meist mehrere kleinere Höhlen mit einer hellgelben, klaren, gerinnbaren Flüssigkeit, die reichlich Eiweiß enthält (Straßmann). In älteren Fällen und bei vorangegangenen Traumen kann der Inhalt auch getrübt sein. Derartige Lymphangiome sind in der Literatur zahl-

reiche beschrieben worden (Gianetassio, Haim, Kleinhans, Lexer, Straßmann und andere).

Brunclik beschreibt einen Fall von einem angeborenen, cystischen Lymphangiom bei einem 25 Tage alten weiblichen Säugling. Die Geschwulst machte von Anfang an schwere Symptome durch Druck auf die Luft- und Speiseröhre, wodurch Atem- und Schlingbeschwerden hervorgerufen wurden. Deshalb mußte die Entfernung der mannsfaustgroßen Geschwulst vorgenommen werden. Die Heilung verlief gut. Es trat völlige Genesung ein.

Nach Kleinhans in „v. Winckel's Handbuch der Geburtshülfe" geben cystische Hygrome des Halses selten Veranlassung zu Geburtsstörungen oder operativen Eingriffen sub partu.

Ich möchte jedoch zwei Fälle aus der Literatur kurz anführen, da sie von dieser Regel abweichen.

So berichtet Straßmann von einer 27jährigen V-para, die bereits 3 normale Entbindungen durchgemacht hat. Die 4. Geburt war eine Fehlgeburt im 5. Monat mit Hydrocephalus. Die Schwangerschaft verlief normal. Das einzige Auffallende war der starke Leibesumfang der Frau. Die äußere Untersuchung ergab einen großen Teil im Fundus, sonst ließ sich wegen der großen Fruchtwassermenge nichts durchfühlen. Die Geburt, des sich in Beckenendlage eingestellten Kindes verlief bis zum Nabel ohne Schwierigkeiten. Als nun mit der Manualhilfe begonnen werden sollte, ließ sich der nachfolgende obere Rumpfabschnitt incl. des kindlichen Kopfes nicht extrahieren. Nachdem mit der halben Hand eingegangen worden war, konnte nun jetzt erst ein großer, weicher, fluktuierender Tumor im Halsbereich des Kindes diagnostiziert werden. Nach Punktion dieser Geschwulst mittels des scherenförmigen Perforatoriums und Ablassen von etwa 7—800 ccm gelblicher Flüssigkeit gelang die vollständige Extraktion.

Das Kind war ausgetragen (50 cm lang, 3300 g schwer). Die Grenzen der Geschwulst bildeten rechter Kieferrand, Ohrmuschel, Lambda-Naht, Protuberantia occipitalis, Scapula dextra, Clavicula, Jugulum.

Die Frucht war lebend, jedoch stark asphyktisch und starb nach etwa 20 Minuten. Von einer sofortigen Operation mußte Abstand genommen werden, da die Geschwulst sich diffus in die Tiefe fortsetzte. Bemerkenswert war ein Ödem der Placenta.

Zu welchen Komplikationen während der Geburt ein cystisches Lymphangiom des Halses im Gegensatz zur Anschauung von Kleinhans führen kann, zeigt auch der von Haim-Budweis beschriebene Fall.

Es handelt sich um eine 26jährige III-para, die bereits zweimal spontan entbunden hat. Auch hier war, wie in dem von Straßmann beschriebenen Fall, außer einem auffallend starken Leibesumfang,

kein Hinweis vorhanden, der eine Diagnose, wenn auch nur mit Wahrscheinlichkeit, vor der Geburt stellen ließ.

Nach Sprengung der Blase, wobei etwa 6 Liter Fruchtwasser abliefen, legte der hinzugezogene Arzt, da die Geburt nicht weiter ging, die Zange an. Anschließend mußte der vorangehende Kopf perforiert werden. Bei weiteren Extraktionsversuchen wurde auch noch ein Arm abgerissen und da trotzdem die Frucht nicht herauszubewegen war, wurde die Frau der Klinik überwiesen. Auch hier blieben sämtliche Extraktionsversuche selbst in Narkose erfolglos. Als man nach dem Hindernis forschte, fand sich oberhalb des Kopfes in der Halsgegend eine fluktuierende Geschwulst von Kindskopfgröße, welche jedem Extraktionsversuch im Wege stand. Erst nach Durchstechen mit der Kugelzange, nachdem sich eine große Menge serösen Inhalts entleert hatte, fiel der Tumor zusammen und die Extraktion gelang jetzt ziemlich leicht. Interessant ist auch, daß in diesem Fall ein starkes Hydramnion beobachtet wurde.

Was die Behandlung der congenitalen cystischen Lymphangiome betrifft, so kann sie nur eine chirurgische sein, wobei die vollkommene Ausschälung anzustreben ist.

Handley empfiehlt als geeignetste Methode die sog. Lymphangioplastik.

Lexer schreibt über die operative Entfernung folgendes: Geht man langsam und vorsichtig vor, so kann man oft, ohne daß die Cysten platzen, die ganze Geschwulst samt ihren Fortsätzen stumpf aus der Umgebung lösen. Freilich macht die Schonung umwachsener Nervenzweige große Schwierigkeiten. Nach erfolgter Operation empfiehlt Lexer einen Druckverband um die Entstehung von Lymphansammlungen und von Lymphfisteln zu vermeiden. Gegen die von Wölfler empfohlene Spaltung der Cystenräume und Tamponade hat Nasse mit Recht die Gefahren der fast unausbleiblichen Infektion betont.

### B. Die Blutcyste des Halses (Haematocele colli).

Dieser angeborene cystische Tumor ist sehr selten. Was die Entstehungsweise der Blutcysten betrifft, so erklärt Franke, daß mit Rücksicht auf den anatomischen Bau derselben, der im allgemeinen dem der Blutgefäße gleicht, mit größter Wahrscheinlichkeit auf einen Ursprung der Cyste aus Blutgefäßen zu schließen sei. In Betracht zu ziehen seien vor allem für die Entstehung ein Varix und ein selbständiges Angiom. Gegen die Annahme eines varicösen Ursprungs spreche die Tatsache, daß Varicenbildung an den Halsvenen äußerst selten sei. Für die Bildung aus einem Angiom führt Franke an, daß sich an der Innenwand der Blutcysten häufig Balken und Leisten finden, die man leicht als zurückgebildete und verödete Scheide-

wände des Angioms betrachten könnte. Mit größter Wahrscheinlichkeit ist daher anzunehmen, daß häufig congenitale Blutcysten des Halses aus einem tiefgelegenen, selbständigen cavernösen Angiom hervorgehen.

Zu einer anderen Ansicht über die Entstehungsweise kommt Meyer. Er hält eine congenitale Erweiterung eines Venenplexus mit cavernöser, sekundärer Metamorphose des umgebenden Gewebes für durchaus möglich. Welcher Venenplexus in Betracht zu ziehen sei, will Meyer nicht entscheiden, spricht jedoch am meisten Wahrscheinlichkeit der Vena jugularis externa und der in sie einmündenden Vena subcutanea colli zu.

Bayer kommt bei der Beschreibung der von ihm beobachteten Blutcyste zu dem Schlusse, daß die Entstehung in embryonalen Störungen der Lymphdrüsenentwicklung zu suchen sei, deren letzte Ursache allerdings dunkel bleibe.

Man unterscheidet bei den Blutcysten abgeschlossene und mit dem ursprünglichen Gefäßraum kommunizierende Cysten. Das Wachstum ist in der Regel im Gegensatz zum Hygroma cysticum langsam. Auch in den vollständig abgeschlossenen Blutcysten findet sich meist flüssiges, dunkles bis schwarzes Blut (Großmann). Die Prognosis quoad vitam ist meist gut. Allerdings erwähnt Cappie einen Fall von tödlichem Ausgang nach spontanem Aufbruch der Cyste bei einem neugeborenen Kinde.

Die Behandlungsmethoden sind äußerst mannigfaltig. Am gebräuchlichsten dürften Incision und Exstirpation der Cysten sein; doch waren auch anderen Methoden wie Punktion, allmählichem Abbinden des Cystensackes (Wolff), oder Ausbrennen der Wandung mittels des galvanokaustischen Glühdrahtes (Amussat) gute Heilungserfolge beschieden.

Kaczanowsky brachte sogar einen Fall von sehr umfangreicher Blutcyste mittels einfacher Flanellbindenkompression binnen 4 Monaten zur Heilung.

Es ist möglich (Clasnig, Köln-Hohenlind), daß manche Blutcysten ziemlich klein sind und erst beim Schreien oder Husten von außen sichtbar werden. Andererseits gibt es aber auch enorme cavernöse Blutgeschwülste, die zum Geburtshindernis werden können.

Einen solchen Fall erwähnt Schücking im Zentralblatt für Gynäkologie:

Bei einer 23jährigen II-para, bei der die erste Entbindung völlig normal verlief, war die Geburt bereits seit 12 Stunden in Gang. Die Wehen waren sehr häufig und schmerzhaft, die Kreißende sehr erschöpft. Die Fruchtblase war gesprungen. Der genaue Zeitpunkt des Blasensprunges war nicht mehr zu eruieren. Die Untersuchung ergab eine I. Stirnlage, sonst war nichts besonderes zu finden. Da vorsichtige Zangenversuche ohne Resultat blieben, wurde der Kopf

perforiert. Aber auch jetzt wollte derselbe dem Zuge nicht Folge leisten. Eine Anomalie des kindlichen Körpers war jetzt somit zur Gewißheit geworden. Die untersuchende Hand fand nun folgendes Ergebnis: Die rechte Schulter war vor dem äußeren Muttermund liegend zu fühlen. Der vollständig erweiterte Muttermund war um die rechte Schulter und linke Halspartie so straff gespannt, daß eine weitere Untersuchung oberhalb derselben unmöglich war. Daraufhin Eingehen mit der Nägel'schen Schere und Einschneiden in die linke untere Halspartie. Nachdem sich eine reichliche Menge venösen Blutes entleert hatte, konnte die Extraktion vollendet werden. Das Neugeborene, weiblichen Geschlechts, war ausgetragen und hatte außer der Blutcyste keine weiteren Abnormitäten. Die Geschwulst saß auf der linken Hals- und Schulterpartie, in ihrem Ursprung von der vorderen bis zur hinteren Medianlinie reichend, nach oben vom Zungenbein, nach unten vom Manubrium sterni begrenzt. Verfasser schätzt das Gewicht auf ⅓ des Körpergewichts des Neugeborenen, also etwa 1000 g. Die Geschwulst war von einem engmaschigen Venennetz allseits umgeben. Ein Ast stand mit der Vena jugularis interna in Verbindung.

Die vorliegende Halsgeschwulst reiht sich somit den übrigen congenitalen cystischen Halsgeschwülsten als eine durch ihre Beschaffenheit und enorme Größe immerhin beachtenswerte Form an.

Clasnig teilt 1936 im Chirurgischen Zentralblatt einen Fall einer großen, angeborenen Blutcyste am Halse mit, die vom Unterkieferrand bis zur Clavicula reicht, von venösem Blut durchströmt war und 7 Anastomosen zu den Gesichtsvenen besaß.

Bei dem von Volkmann veröffentlichten Fall nahm die Geschwulst die linke Kiefer- und Halsgegend ein, erstreckte sich nach unten bis zur Clavicula, nach hinten unter dem Musculus sternocleidomastoideus hinweg fast bis zur Wirbelsäule, nach vorn bis zum Kehlkopf. Der Tumor war durch Druck völlig zu entleeren, aber es nahm dabei die Atmungsbehinderung zu und bei Öffnung des Mundes zeigte sich, daß ein Teil des Tumors in die Mundhöhle zwischen den Gaumenbögen und der hinteren Rachenwand hervortrat.

Kähler (1890) und Großmann (1902) berichten über 42 Fälle von Blutcysten des Halses. Allerdings meint Großmann, daß eine Zusammenstellung nur der angeborenen Halsblutcysten nicht möglich ist, da die Frage ob angeboren oder nicht, häufig offen bleiben muß; denn wenn ein solcher Tumor vielleicht auch erst im höheren Alter erscheint, so kann er doch gleichwohl angeboren gewesen und nur bis dahin latent geblieben sein.

Histologisch gleichen die Blutcysten einer Venenwand.

C. Das Dermoid des Halses; das sog. tiefe Atherom.

Die Dermoidcysten des Halses gehören im Gegensatz zu den oben erwähnten cystischen Lymphangiomen und den Blutcysten zu den epithelialen Geschwülsten.

Lexer schreibt darüber in seinem Lehrbuch der Allgemeinen Chirurgie Seite 413 ungefähr folgendes: Dermoide sind kugelige oder durch Druck und Spannung der bedeckenden Weichteile halbkugelige, meist einzeln auftretende Tumoren, welche sich zuweilen zu sehr umfangreichen Gebilden entwickeln und in der Regel schon in den ersten Lebensjahren in Erscheinung treten.

Die Wandung dieser Cysten ist meist ziemlich dick und oft sehr widerstandsfähig. Die Außenfläche finden wir häufig glatt. Die Innenseite dagegen fühlt sich rauh an, ist von weißlicher Farbe und mit verschiedenen zahlreichen, feinen und kurzen, oder dicken und langen Haaren besetzt. Die innere Schicht der Cystenwand zeigt epidermoidalen Charakter, gleicht also der Haut. Sie enthält neben der schon erwähnten Epidermis noch Papillarkörper, Haare, Haarbälge, Talg- und Schweißdrüsen. Das nach außen liegende derbe Bindegewebe, dessen innerste Ausläufer die Papillen bilden, steht mit der Umgebung meist in so lockerer Verbindung, daß das Ausschälen der unverletzten Cyste nicht schwer fällt. Bei manchen Dermoiden finden wir, daß die Epithelauskleidung eine unvollständige ist. An einer verschieden großen Stelle, die durch ihre bräunliche Farbe, Glätte und runde Gestalt auffällt, ist sie durch ein weiches, an großen mehrkernigen Riesenzellen reiches Bindegewebe ersetzt (Fritz König). Die ersteren enthalten oft Haare und Fettnadeln und sind als sog. Fremdkörperriesenzellen aufzufassen. Der Cysteninhalt ist eine breiige, weißgelbliche Masse, welche aus abgestoßenen Zellen und dem Sekrete der Hautdrüsen besteht und reichlich Fetttröpfchen, Fettkristalle und Cholesterintafeln enthält. Wenn Talgdrüsen fehlen, so kann der Inhalt mitunter von öliger oder wässeriger, seröser Beschaffenheit sein. Hat eine Blutung stattgefunden, so finden wir den Inhalt häufig rotbraun verfärbt.

Über den Sitz der Dermoidcysten finden wir bei Lexer folgende Angaben: Dermoide sind ausgezeichnet durch ihren bestimmten Sitz, welcher aufs innigste mit der Entstehungsgeschichte zusammenhängt. Denn sie kommen nur da vor, wo in früher Zeit der embryonalen Entwicklung Spalten, Furchen und Vertiefungen der Körperoberfläche sich schließen oder Einsenkungen des Ektoderms vor sich gehen. Aus den dabei abgeschnürten Hautkeimen bilden sich allmählich Cysten, welche dementsprechend in der Regel schon in der Kindheit auffallen und häufiger dicht unter der Haut, als in größerer Tiefe liegen.

Birnbaum schreibt in seinem Buch „Klinik der Mißbildungen und kongenitalen Erkrankungen des Foetus", daß diese Dermoidcysten

im allgemeinen nicht groß werden und nach der Geburt nur langsam wachsen.

An Häufigkeit stehen diejenigen des Kopfes und Halses obenan. In der Umgebung der Augen, wo sie auf Verlagerung von Keimen des Ektoderms bei dessen Einstülpung zur Bildung der Linsenanlage oder beim Verwachsen des Oberkieferfortsatzes mit dem Stirnfortsatze, zurückzuführen sind, liegen sie am oberen Orbitalrand und zwar am inneren Augenwinkel, an der Glabella, an der Nasenwurzel oder im äußeren Abschnitte etwas nach der Schläfe zu verschoben. Sie erscheinen dabei als erbsen- bis walnußgroße, rundliche Gebilde, sind von normaler verschieblicher Haut bedeckt und liegen unmittelbar unter ihr. In Ausnahmefällen können dieselben jedoch auch tiefer lokalisiert sein und dem Knochen aufliegen. Dann bleibt letzterer an dieser Stelle im Wachstum zurück und bildet eine seichte Mulde mit etwas erhöhtem Rand.

Bei den Dermoiden des Gesichtes ist es auffallend, daß nicht alle embryonalen Spalten im gleichen Maße zu ihrer Bildung Anlaß geben. Von Bramann glaubt, daß die Dermoidanlage durch Abschnürung von Ektoderm am leichtesten an solchen Spalten zustande kommt, welche sehr früh verschmelzen.

Am Halse finden sich die Dermoidcysten am häufigsten unterhalb der Submaxillardrüse vor, wo sie, vom Platysma bedeckt, vom inneren Kopfnickerrand bis zum Biventer reichen oder bei erheblicher Größe unter dem Musculus sternocleidomastoideus sich nach hinten entwickeln. Ihren Entstehungsort bildet die zweite Kiemenspalte. Viel seltener liegen sie in der Mittellinie des Halses dicht unter der Haut, bald oberhalb des Kehlkopfes, bald unterhalb desselben und im Jugulum sterni (Vereinigung der Kiemenfortsätze bzw. des Sinus cervicalis).

In manchen Fällen finden sie sich auch am Mundboden, dann liegen sie meist zwischen den Musculi genioglossi, erstrecken sich in die Zunge hinein und wölben die Mundbodenschleimhaut stark empor oder im Thymus und in der Schilddrüse (Kaufmann).

Gerade die Dermoidcysten, die man so häufig in der Submaxillargegend antrifft, werden gern mit erkrankten Lymphdrüsen verwechselt und kräftig mit Höhensonne oder Röntgenstrahlen behandelt. Von der Lymphdrüsenschwellung unterscheiden sie sich durch ihren langen Bestand und besonders durch die Tatsache, daß sie allein sind. Lymphdrüsenschwellungen sind gewöhnlich vielfach.

Als Behandlung kommt nur die Exstirpation in Frage. Obwohl angeborene Dermoidcysten nur langsam wachsen, so können sie doch, wenn sie nicht behandelt werden, eine enorme Größe erreichen. So beschreibt Jakobson einen Fall einer solchen congenitalen Cyste, die nicht operiert, in einem Alter von etwa 55 Jahren die Größe eines neugeborenen Kindes erreichte. Sie war einkammerig, wog 2 kg und enthielt den bekannten Epithelbrei.

D. Die Kiemengangscyste, die Hydrocele colli.

Da es sich bei dem an unserer Klinik zur Beobachtung gekommenen Fall um eine Hydrocele colli congenita handelt, möchte ich diese Art der congenitalen cystischen Tumoren des Halses etwas eingehender beschreiben.

## Aetiologie.

Die Entstehung der sogenannten Kiemengangscysten kann nur unter Berücksichtigung der Entwicklungsgeschichte verstanden werden. Gegen Ende des ersten Monats, also im frühesten Embryonalstadium, zeigen sich in der Halsgegend mehrere parallel verlaufende Furchen, die an die Kiemenspalten der Fische erinnern. Bei diesen Vertiefungen handelt es sich aber keineswegs um richtige Spalten, die mit dem Rachen, dem embryonalen Kiemendarm, kommunizieren, sondern um einfache Furchen mit geschlossenem Grund. Man nennt diese fünf Furchen Kiemenfurchen. Zwischen ihnen liegen die sog. Kiemen- oder Visceralbögen. Den äußeren Furchen entsprechen Aussackungen der Schleimhaut des Schlundes, so daß auch fünf sog. Schlundtaschen bestehen. Zwischen den inneren Schlundtaschen und den äußeren Kiemenfurchen verschwindet zwar das Mesenchym, aber es bleibt immer ein Gewebe, welches aus einer äußeren Epithel- und einer inneren Schleimhautschicht besteht, das in der Literatur mit dem Namen Verschlußplatte bezeichnet wird, erhalten. Der zweite Kiemenbogen wächst stärker als der dritte und vierte und schiebt sich über die letzteren hinweg, so daß zu gewissen Zeiten des Embryonallebens eine Art von Recessus der äußeren Haut an der Seite des Halses besteht, Sinus cervicalis oder Halsbucht genannt. Bei normaler weiterer Entwicklung verschwinden später die Halsbucht, die äußeren Kiemenfurchen und die inneren Schlundtaschen vollständig.

Aus dem ersten Kiemenbogen entstehen der Unterkiefer und Teile der Gehörknöchelchen, aus dem zweiten Bogen die kleinen Hörner des Zungenbeines, aus dem dritten das große Zungenbeinhorn und endlich aus dem vierten das Gerüst des Kehlkopfes.

Während die erste Schlundtasche für die Bildung des Innenohres von Bedeutung ist, geht aus der zweiten oder vielmehr aus einer Verlängerung derselben, die Tonsillarbucht hervor. Die pharyngealen Mündungen der dritten und vierten Schlundtasche entsprechen dem Sinus pyriformis und werden durch die Plica nervi pharyngei voneinander getrennt (Brüning in Kirschner-Nordmann, Die Chirurgie Bd. IV.).

Während die Schilddrüse sich wenigstens in ihrem mittleren Anteil durch eine mediane Ausstülpung der Mundschleimhaut, dem Ductus thyreoglossus bildet, werden die seitlichen Teile der Schild-

drüse, der gesamte Thymus und wahrscheinlich auch die Epithelkörperchen durch Auswachsen der Schlundtaschenschleimhaut angelegt. Infolgedessen sind diese Organe in früheren Stadien durch gangartige Gebilde mit den Schlundtaschen in Verbindung. Normalerweise verschwinden diese Gänge im Laufe der Entwicklung wieder.

Entsprechend dem Umstand, daß am embryonalen Aufbau des Pharynx mehrere Schlundtaschen beteiligt sind und daß letztere wieder in engen Beziehungen zu den Kiemenfurchen stehen, kommen infolge unvollständiger Rückbildung solcher embryonaler Spalten angeborene Mißbildungen vor, die sich je nach der Persistenz solcher Gänge als Fisteln — komplette und inkomplette Fisteln, wobei man bei den letzteren wieder zwischen inneren und äußeren unterscheiden kann —, Divertikel oder Cysten präsentieren. Während man die Divertikel als erweiterte, inkomplette innere Fisteln bezeichnen kann, kann man die Cysten als Fistelgangsderivate auffassen, bei denen das äußere und innere Ende des Ganges zum Verschluß gekommen ist. In der Mitte bleibt somit ein Stück Lumen erhalten, welches allmählich durch die Sekretion der Schleimhaut mehr und mehr erweitert wurde (Brüning).

Bramann (1909) war wohl der erste, der den Zusammenhang der mittleren Halsfisteln und Cysten mit der Kiemengangsbildung anzweifelte. Durch die Untersuchungen von His, die in der Mittellinie des Halses vorkommenden Fisteln und Cysten genetisch auf den Ductus thyreoglossus zu beziehen, war die Kiemengangstheorie wenigstens für die medianen Halscysten abgelehnt.

Für die seitlichen Halsfisteln und Cysten hält ein Teil der Autoren an der Kiemengangstheorie fest (Hammar, Kaufmann, Nylander), ein anderer Teil lehnt dieselbe ab (Wenglowski, Pokryskin, Jordan, Voelker, Delrez).

Im Jahre 1912 trat Wenglowski mit ganz neuen Erklärungsversuchen hervor. Nach seiner Ansicht hat die Entstehung der seitlichen Fisteln und Cysten ihren Grund nicht in den Kiemenspalten, sondern in Resten von Kanälen. Hier geht angeblich derselbe pathologische Prozeß vor sich, wie bei den mittleren Halscysten und Fisteln aus dem Ductus thyreoglossus, so hier aus den Überresten des langen Thymusdrüsenganges. Als Beweis für seine und gegen die Kiemengangstheorie führt Wenglowski an:

1. Die Lage der inneren Öffnung hinter dem Arcus palatoglossus und unterhalb der Tonsillarbucht, also auf Gebilden, die aus der dritten Schlundtasche hervorgehen.
2. Die überwiegende Lokalisation der Cysten bzw. der äußeren Fistelöffnung zwischen dem seitlichen Umfang des Zungenbeines und des Sternum, während Gebilde, die sich aus dem

Kiemenapparat entwickeln nur bis zum unteren Rand des Zungenbeinkörpers herabreichen können.

3. Den häufigen Befund von Resten des Ductus thymopharyngeus, teils als Epithelnester, teils als Cysten, teils als feine Kanäle, die mit Flimmer-, Zylinder- oder Plattenepithel ausgekleidet waren und häufig typische Thymusläppchen zeigten.
4. Den anatomischen Verlauf des Fistelganges entsprechend dem Verlauf des embryonalen Ductus thymopharyngeus.

Pokryskin berichtet über fünf von ihm beobachtete und untersuchte seitliche Halscysten und schließt sich bezüglich ihrer Genese den Anschauungen Wenglowski's an.

Zu der gleichen Ansicht neigt auch Delrez an Hand dreier von ihm stammender Fälle von lateralen congenitalen Cysten.

Die Ansicht Wenglowski's, daß Thymusgangsreste sich zu einer lateralen Halsfistel oder Cyste verwandeln könnten, wird von Hammar scharf abgelehnt, da Wenglowski gar nicht auf die Ductus ecto- und endobranchiales, vor allem den Ductus ectobranchialis II, der an der Bildung der congenitalen Halskiemencysten am häufigsten beteiligt sei, Rücksicht nimmt.

Auch Nylander nimmt gegen die Ansicht Wenglowski's Stellung. Er schreibt, daß bei sieben seitlichen Halscysten und Fisteln das Zylinderepithel überwog, bei 15 Cysten 12mal das Plattenepithel. Zweimal fand sich lymphoides Gewebe bei den Fisteln und 11mal bei den Cysten; jedoch niemals Hassal'sche Körperchen, also kein Thymusgewebe.

Der gleiche Autor kommt 1927 auf Grund von 46 histologisch genau untersuchten Fällen und unter Würdigung zahlreicher Schnitte und Präparate menschlicher Embryonen zu dem Schluß, daß die topographischen Verhältnisse der Cysten gegen die an sich einfache Wenglowski'sche Theorie von der Entstehung aus dem Ductus thymopharyngeus sprechen und daß vor allem das von Lymphocyten infiltrierte Gewebe, das sich in den meisten Fällen von lateralen Cysten, seltener in lateralen Fisteln findet, in keinem Fall als Thymusgewebe betrachtet werden kann. Es muß daher, schreibt Nylander, mit größter Deutlichkeit hervorgehoben werden, daß der sog. Kiemengang Rabl, der aus der zweiten Schlundtasche hervorgeht und gegen die zweite Furche hinzieht, von ihr durch eine feine Membran getrennt, als Ursprung der größten Zahl lateraler Halscysten in Frage kommt. „Wenglowski irrt, wenn er das Zungenbein als Grenze für Reste des Kiemenapparates ansehe" (Nylander).

Erwähnen möchte ich noch, daß einige Autoren beide Meinungen in gewissen Grenzen gelten lassen. So will Meyer nur für die mit ihrem Ursprung oberhalb des Zungenbeins lokalisierten Cysten die

Kiemengangstheorie gelten lassen, während diejenigen unterhalb desselben ihre Entstehung dem Thymuskanal verdanken sollen.

Auch Baccarini möchte auf Grund von elf untersuchten Fällen keine der beiden Theorien ausschließen und glaubt, daß es unmöglich sei eine einheitliche pathogenetische Erklärung zu geben, da die Entstehung der lateralen Cysten eng verknüpft ist mit mannigfachen Störungen der embryonalen Entwicklung des Kiemengangsapparates und der von ihm abstammenden Organe.

Elanski hält die Annahme für berechtigt, daß entzündliche Erkrankungen zu Entzündungserscheinungen der embryonalen Epithelanlagen führen und daß durch Verschluß der Ausführungsgänge und Sekretansammlung die Bildung von Cysten entstehen kann, wie er es nach einem Fall von Parotitis und in einem anderen Fall nach Entzündung der Glandula sublingualis beobachtet hat.

### Anatomischer Bau.

Der Cystensack, ein verschieblicher, prall-elastischer Tumor, ist meist ziemlich dünn, durchscheinend, die darüber gelegene Haut häufig mit der Wand verwachsen. Bei Palpation ist deutliche Fluktuation zu erkennen. Der Inhalt besteht aus einer gelblichen serösen, respektive serös-schleimigen Flüssigkeit, mit einzelnen Leukocyten und abgestoßenen Epithelien. Die Innenwand der unilocularen Cyste hat ganz das Aussehen einer glatten, serösen Haut, ohne Vorsprünge oder Leisten. Sie ist bekleidet mit einem vielschichtigen Platten- oder Flimmerepithel, umhüllt von mehr oder weniger reichlichem lymphatischen Gewebe, ausgestattet mit einer wechselnden Menge von Schleimdrüsen.

### Größe der Cysten.

Die Größe dieser Cysten ist sehr variabel. Es gibt zweifellos derartig kleine Cysten, die nach der Geburt des Kindes nicht einmal vermutet, geschweige denn diagnostiziert werden können. Sind dieselben etwas größer oder durch Wachstumszunahme während der Weiterentwicklung größer geworden, so können sie eventuell beim Weinen, Schreien oder Husten des Kindes beobachtet und palpiert werden (Glasnig). Nach Payne kann die Cyste Monate, ja selbst Jahre lang ganz klein sein, bis irgend ein Trauma sie plötzlich und schnell zu großer Ausdehnung wachsen läßt. Daraus ist es auch zu erklären, daß es beim Vorhandensein von Cysten in späteren Altersabschnitten oft nicht mehr möglich ist zu entscheiden, ob dieselben angeboren oder erworben sind (Großmann).

Scenthe beobachtete 31 Fälle von congenitalen lateralen Halscysten. Anamnestisch bestanden dieselben nur in vier Fällen seit der Geburt. In allen anderen Fällen zeigten sie sich erst im späteren Lebensalter. Die Verschiedenheit der Größe kommt auch in den

mannigfachen Bezeichnungen in der Literatur zum Ausdruck. („Größe einer kleinen Orange", Sussig; „taubeneigroß", Delrez; „hühnereigroß", Piazza; „sehr voluminös", Kaufmann).

Tillmann schreibt, daß sie bis zu Faustgröße, ja selbst bis zu Kindskopfgröße betragen können.

Vonviller beschreibt eine Cyste, die einen Umfang von 14 cm und eine Höhe von 12 cm aufweist. „Der Sack ist so groß, daß die Frucht, wenn man sie auf den Rücken legt, wie auf einem Kissen zu ruhen scheint."

Die laterale Halscyste, die Rohdenberg erwähnt, erstreckt sich vom Schulterblatt zum Hinterhauptshöcker und gar diejenige, die Albert beobachtete, hatte etwa die doppelte Größe des kindlichen Kopfes selbst.

## Lokalisation.

Nach Angaben von Payne finden sich die angeborenen lateralen Halscysten häufiger rechts als links; doch hatte obiger Autor auch einige Fälle der linken Seite unter seinem Beobachtungsmaterial. Nylander hat ebenfalls mehr Halscysten auf der rechten als auf der linken Seite gesehen.

Zu der gegenteiligen Ansicht kommt Scenthe, wonach in 14 Fällen die Cyste links und nur in 7 Fällen rechts lokalisiert war.

Das weibliche Geschlecht wird von den congenitalen lateralen Halscysten bevorzugt (De Gaetano).

Die bevorzugte Lokalisation ist die seitliche Halsgegend zwischen Processus mastoideus und Zungenbein, am medialen Rande des Musculus sternocleidomastoideus, in der Supraclaviculargrube und im Bereich des Jugulum sterni (Birnbaum). R. Simon gibt an, daß der Lieblingssitz etwa die Höhe der Bifurkation der Carotis communis ist. Nach Nylander saßen von 19 beobachteten Fällen 15 im Trigonum caroticum. Tillmann berichtet, daß sie besonders in der Gegend des Zungenbeins vorkommen und von hier aus dann in den Mundboden hineinragen können und wie eine Ranula aussehen. Die übrige Begrenzung ist wechselnd, je nach der Größe des Tumors.

Der Cystenstiel, das heißt der rudimentäre Rest des Kiemenganges, kann je nach dem Grade der Obliteration desselben, mehr oder weniger weit in die Tiefe gehen. Er verläuft meist durch das Unterhautzellgewebe, Platysma und die oberflächliche Halsfascie hindurch zur tiefen Halsfascie, entlang dem medialen Rand des Kopfnickers bis zum großen Zungenbeinhorn, über Carotis communis, zwischen Carotis interna und externa hindurch, in die Umgebung des seitlichen Pharynx. In der Nähe des großen Zungenbeinhorns knickt der Gang nach hinten und medial um, daher ist eine Sondierung meist nur bis hierher möglich. Diese engen Beziehungen bzw. die

Adhärenzen zum vasculonervösen Paket des Halses machen hinsichtlich der operativen Behandlung oft große Schwierigkeiten.

### Vererbung.

Wie schon eingangs meiner Arbeit erwähnt ist die zur Zeit bestehende Literatur sehr arm an Hinweisen auf die Vererblichkeit dieser Cysten. Es war mir aber möglich, wenigstens vier Fälle ausfindig zu machen, die vielleicht mit einer gewissen Wahrscheinlichkeit eine evtl. erbliche Bedingtheit vermuten lassen.

Einen Fall berichtet Straßmann: Es handelt sich dabei um das dritte Kind aus einer Ehe zwischen Vetter und Base, das mit einer lateralen Halscyste geboren wurde. Allerdings war es nicht eine Kiemengangscyste, sondern ein Hygroma colli congenitum. Das erste Kind war normal, das zweite hatte einen Hydrocephalus.

Der zweite Fall ist von Blaesen beschrieben: Ein Neugeborenes wies neben doppelseitigen lateralen Halscysten auch doppelseitige Ohrencysten auf. Das Bemerkenswerteste dabei ist jedoch, daß sowohl der Vater als auch der Bruder des Patienten mit den gleichen pathologischen Merkmalen ausgestattet waren.

1925 berichtet S. Müller in der Deutschen Zeitschrift für Chirurgie von einem 10 Jahre alten Knaben mit congenitalen lateralen Halsfisteln mit zahlreichen Fistelgängen. Mutter und Schwester des Patienten litten an den gleichen Erscheinungen.

Der vierte und wohl interessanteste Fall ist derjenige von Precechtel. Der genannte Autor teilt einen ganzen Stammbaum von Mitgliedern einer Familie mit, bei denen sich Hörstörungen, Halsfisteln und branchiogene, congenitale Halscysten fanden. Die Fisteln und Cysten sind besonders bei den Erstgeborenen häufig anzutreffen. Bei den genannten Mitgliedern der Familie in 50% der Fälle.

### Komplikationen für Mutter und Kind.

Eine wesentliche Bedeutung erhalten die angeborenen Halstumoren für die Geburt des Kindes. In dieser Beziehung kommt die Kiemengangscyste in erster Linie als eine die Geburt erschwerende oder geradezu hinderliche Komponente in Betracht. Allerdings kommt diese Eigenschaft nur den besonders voluminösen und in ihrer Konsistenz enorm derben Cysten zu. Es ist ja selbstverständlich, daß congenitale Tumoren, die so klein sind, daß sie, wie schon oben erwähnt, weder diagnostiziert noch vermutet werden können, keine praktische Bedeutung in der Geburtshilfe als Geburtshindernis erlangen können. Daß andererseits aber auch sehr große Cysten nicht immer eine Komplikation der Geburt bedeuten müssen, zeigt uns ein Fall von Sturzgeburt, über den Albert 1899 in der Gynäkologischen Gesellschaft zu Dresden berichtet hat:

Eine 21jährige I-para kam mit häufigen Wehen zur Klinik. Die Geburt war seit fünf Stunden in Gang. Außer Verdacht auf Lues und dem Bestehen einer geringen Struma war bei der Frau kein besonderer Befund zu erheben. Patientin wurde sofort zum Reinigungsraum gebracht. Noch im Stehen der Kreißenden sprang die Fruchtblase und unmittelbar darauf stürzte das Kind mit dem Kopf voran zu Boden. Die Nabelschnur war etwa 10 cm vom Nabel des Kindes entfernt abgerissen. Das Kind starb trotz Wiederbelebungsversuche kurze Zeit darnach.

An der vorderen und seitlichen Halsfläche bemerkte man einen cystischen Tumor, welcher die doppelte Größe des kindlichen Kopfes hatte und der zum Teil prall, zum Teil weicher, fluktuierend über die Brust herabhing. Infolge der sehr raschen Entbindung erlitt die Mutter einen Scheidendammriß II. Grades, der genäht werden mußte und p. p. heilte.

Besonders betonen möchte ich, daß das Kind in diesem Fall ausgetragen war. Es hatte eine Länge von 53 cm und ein Gewicht von 3700 g. „Kleinheit der Frucht scheint nicht so häufig die Größe des Tumors wettzumachen, da in den meisten Fällen die Kinder ausgetragen, öfter sogar recht groß waren" (Kleinhans).

Auffallend ist, wie die erwähnten Fälle von Straßmann, Schücking, Haim und anderen zeigen und wie in der Literatur immer wieder zu finden ist, daß Mißbildungen, zu denen wir auch die angeborenen lateralen Cysten des Halses rechnen dürfen, häufig kombiniert sind mit Hydramnion. Dadurch werden diese Tumoren, wenn auch zunächst nur indirekt, doch zu einem immerhin beachtenswerten Faktor in der Geburtshilfe. Abgesehen von der oft sehr erschwerten geburtshilflichen Diagnose, kann zu reichlich Fruchtwasser Schaden für Gesundheit und Leben für Mutter und Kind bedeuten. Wir denken dabei an das Hydramnion als Ursache von Beckenend-, Schräg- und Querlagen mit den daraus sich ergebenden Komplikationen, wie Gefahr der Infektion durch häufige diagnostische und therapeutische Eingriffe mit ziemlich hoher Mortalität für Mutter und Kind, Uterusruptur, Verletzungen der Weichteile, Nabelschnurvorfall, verstärkte Blutungen in der Nachgeburtsperiode und Atonien post partum.

Viel häufiger als Hydramnion jedoch geben die Cysten direkt Anlaß zur Geburtserschwerung.

So erwähnt Hubauer einen etwa 1½ kindskopfgroßen congenitalen Tumor und erklärt dabei ausdrücklich, daß diese Mißbildung die Geburt sehr erschwert habe. Leider versagt er uns allerdings genauere Angaben über deren Verlauf.

Auch die bekannten Fälle von Straßmann, Schücking und Haim zeigen eine ganze Reihe von Komplikationen der Geburt: Unklare

Diagnose, Extraktionsversuche, Perforationen, Transport der Halbentbundenen, Narkose, Punktion der Cysten sub partu usw.

In dem Fall von Vonwiller, in dem eine Beckenendlage vorlag, war der Kopf mit dem Tumor 1½ Stunden im kleinen Becken eingeklemmt.

Ähnlich verhielt sich der Fall Billig. Auch hier ging die Entbindung in Beckenendlage vor sich. Die Entwicklung des Kopfes mit der Geschwulst gelang erst nach mehrstündigem Bemühen dadurch, daß Haut, Muskulatur und Wirbelsäule zwischen dem 5. und 6. Halswirbel von hinten her durchrissen.

Im Fall Burghagen verursachte der Tumor einen mehrstündigen Stillstand im Gang der Geburt.

Wenn es sich auch bei den letzteren Fällen nicht um Kiemengangscysten, sondern um congenitale Strumen handelt, so habe ich sie doch erwähnt, weil sie die mechanische Beeinflussung der Geburt durch Halsgeschwülste dartun.

Es scheinen also auch die Beckenendlagen in einem gewissen Verhältnis zu intrauterin bestehenden Halscysten zu stehen. Auf welche Weise solche die Beckenendlagen bewirken sollten, könnte dadurch erklärt werden, daß als Folge der Nichtmöglichkeit der Einstellung in Schädellage erst eine Querlage und aus dieser dann eine Beckenendlage entstünde. Erschwerend kommt nun zu der einmal schon gegebenen Beckenendlage noch hinzu, daß bei größeren Tumoren, infolge der dadurch bedingten Entfernung des Kinns von der Brust, es schwierig sein wird, an den kindlichen Mund zur Ausführung des Veit-Smellie'schen Handgriffes heranzukommen.

Aus ähnlichen Gründen dürften sich häufig daher auch Querlagen bei congenitalen Halstumoren finden. Die Gefahren für Mutter und Kind bei dieser abnormen Einstellung der Fruchtachse sind allgemein bekannt. Ich erinnere daher nur an die Gefahr für die Mutter in der Möglichkeit einer Uterusruptur und einer Infektion. Aber die Prognose hängt nicht nur von der Querlage direkt ab, sondern auch von der notwendigen Therapie, da in erster Linie die Wendung, aber auch die Extraktion, insbesondere bei unrichtiger Durchführung, erhebliche Gefahren in sich bergen. In der Klinik beträgt die Mortalität der Mutter bei unkomplizierter Querlage 1—2% (Uterusruptur, Cervixriß, Infektion). Das Kind kann schon intrauterin absterben (verschleppte Querlage, Nabelschnurvorfall); außerdem geht ein Teil der Kinder durch die Wendung oder Extraktion zu Grunde (Asphyxie, Verletzungen). Seine Mortalität beträgt etwa 15%.

Infolge der Lokalisation dieser Tumoren im seitlichen Halsbereich kann es auch zu asynklitischen Einstellungen des Kopfes, zu vorderer und hinterer Scheitelbeineinstellung kommen (Birnbaum). Im Gegensatz zu ersterer, bei plattem Becken typische Einstellung,

handelt es sich bei der Hinterscheitelbeineinstellung um eine hochpathologische Stellung. Die geburtshilfliche Bedeutung dieser sogenannten hinteren Ohrlage liegt darin, daß höchstens unter erheblichen mechanischen Schwierigkeiten der Kopf in das Becken eintreten kann und daß es bei guten Wehen relativ bald zu Überdehnungserscheinungen am Geburtskanal kommt. Die Prognose ist dabei für die Mutter stets ernst. Nur bei rechtzeitiger und richtiger Therapie ist die Prognose leidlich gut. Für das Kind beträgt die Mortalität 35%.

Erwähnen möchte ich, daß bei Schädellagen mit primär angeborenen Tumoren an der Vorderfläche des Halses (congenitale Struma) Vorderhaupts-, Stirn- und Gesichtslagen entstehen können. Zu unterscheiden sind davon die sekundär an der Beugeseite des Halses entstandenen Geschwülste, weil der Kopf wochen- oder monatelang in Deflexionslage eingestellt war.

Eine weitere Folge von congenitalen Halstumoren kann in Bezug auf die Einstellung der Frucht die sogenannte extramediane Kopfeinstellung sein. Dieselbe ist natürlich nichts anderes als ein Übergang zu den bereits erwähnten Möglichkeiten der Schräg-, Quer- und Beckenendlagen.

Bestimmte Regeln für die Leitung solcher Geburten wird man kaum aufstellen können. Es muß vielmehr von Fall zu Fall entschieden werden und dem Können und Geschick des betreffenden Geburtshelfers überlassen bleiben, was zu tun nötig ist. Er wird sich dabei vor Augen halten müssen, daß unter Umständen bei nicht zu großer Cyste eine Entwicklung der Frucht bei vorsichtigem und geschicktem Vorgehen auch ohne Zerkleinerung des cystischen Tumors möglich sein wird und daß selbst ein Kind mit sub partu punktierter und somit verkleinerter Geschwulst, unter günstigen Umständen lebend geboren und geheilt werden kann (Roux). Es muß daher bei lebendem Kind möglichst schonend und erhaltend vorgegangen werden.

Kleinhans empfiehlt daher bei Kopflagen vorsichtige Anwendung der Zange und ebenso vorsichtige Extraktionsversuche bei Beckenendlagen.

Außerdem haben schon Busch, v. Siebold, Kilian und Hohl darauf aufmerksam gemacht, daß bei derartigen Geschwülsten am Hals der Kunstgriff anzuwenden sei, durch Drehung der Frucht die Geschwulst in die Kreuzbeinhöhle zu bringen um so den Durchtritt zu ermöglichen.

Nach der Ausstoßung der Frucht ist, wenn wir von einzelnen Fällen von Atonie absehen, die Hauptgefahr für die Mutter vorbei. Für das kindliche Leben jedoch bergen diese Halsgeschwülste noch eine ganze Reihe von Gefahren.

Einige Beispiele für das Schicksal solcher Kinder sollen obige Behauptungen beweisen:

Hawkins sah ein Kind von 11 Wochen, schon sehr abgemagert, weil es infolge eines solchen Tumors nicht trinken und in liegender Stellung wegen dann eintretender suffocatorischer Anfälle nicht schlafen konnte. Das erschöpfte Kind starb später plötzlich während eines solchen Anfalls.

Ebermaier beschreibt einen Fall eines neugeborenen Mädchens, bei dem die Bewegungen des Mundes behindert waren, so daß das Saugen nicht zustande kommen konnte. Das Kind starb an Erschöpfung.

Im Fall Brunclik haben wir gesehen, daß ein cystisches Lymphangiom bedrohliche Symptome von Atmungs- und Schlingbeschwerden verursacht hat und daß diese Gefahren nur durch die sofortige Operation des 25 Tage alten Säuglings beseitigt werden konnten.

Bei dem Fall, der an unserer Klinik zur Beobachtung kam und den ich anschließend beschreiben werde, verursachte die angeborene Kiemengangscyste durch Druck auf die Halsgefäße zunehmende Cyanose und Gefahr der Gehirnanaemie.

Zu erwähnen wäre noch, daß bei unbehandelten Kiemengangsfisteln und Cysten, wenn auch nur selten, nach Volkmann in späteren Lebensjahren maligne Umwandlung möglich ist und dann ein sogenanntes branchiogenes Carcinom des Halses daraus resultiert.

## Der an unserer Klinik beobachtete Fall von congenitaler lateraler Kiemengangscyste.

Frau S., eine verheiratete, 24jährige I-para, kam um 2 Uhr nachts in die Klinik und gab an, daß die Fruchtblase bereits seit 23 Stunden gesprungen sei, daß aber die Wehentätigkeit erst vor 8 Stunden begonnen habe. Nach der üblichen Vorbereitung, wie Einlauf und Vollbad, das an hiesiger Klinik auch noch nach Blasensprung gegeben wird, wurde die Anamnese aufgenommen und die Untersuchung der Schwangeren durchgeführt.

Anamnese: Die Eltern der Frau leben und sind gesund. Von insgesamt 7 Geschwistern sind 2 bereits im frühen Kindesalter gestorben. Über die Todesursache derselben vermag die Frau keine Angaben zu machen. Der Mann ist gesund und angeblich nie ernstlich krank gewesen. Geisteskrankheiten, Tuberkulose, Krebs oder körperliche Mißbildung waren in der eigenen Verwandtschaft sowohl, als auch in derjenigen des Mannes, nicht zu eruieren. Die Frau gibt weiterhin an, daß sie von den bekannten Kinderkrankheiten, wie Masern, Scharlach, Rachitis verschont geblieben ist und bereits mit einem Jahr das Laufen gelernt hat. Auch in späteren

Jahren hat die Kreißende nie eine schwerere Krankheit durchgemacht.

Die Menarche war mit 14 Jahren. Seitdem menstruierte die Frau regelmäßig in 4wöchigen Abständen. Der Blutverlust während der 8 Tage anhaltenden Regel war ziemlich stark. Irgend welche andere Menstruationsbeschwerden waren nie vorhanden.

Allgemeinbefund: Die Frau zeigt einen guten Kräfte- und Ernährungszustand. Knochenbau und Muskulatur sind gut entwikkelt. Die Lungen ergeben perkutorisch und auskultatorisch keinen pathologischen Befund. Das Herz ist normal groß, die Töne sind rein und regelmäßig. Puls 80/Minute; Temperatur 37,3 Grad. Knöcheloedeme oder Varizen sind nicht vorhanden; im Urin findet sich jedoch mäßig Eiweiß.

Schwangerschaftsbefund: Die Brustdrüsen sind von mittlerer Größe und Konsistenz. Die Warzen sind gut faßbar. Der Leib ist von ovalärer Form. Die Bauchdecken sind straff und zeigen eine Reihe frischer Striae. Der Fundus uteri stimmt mit der Angabe der Frau über den Zeitpunkt der letzten Regel überein und entspricht dem Stand eines graviden Uterus am Ende des 10. Lunarmonates, etwa 3 Querfinger unter dem Schwertfortsatz. Krankhafte Veränderungen am Leib oder an den Genitalien sind nicht festzustellen. Der Leibesumfang beträgt 98 cm.

Der Rücken des Kindes ist deutlich links und die kleinen Teile sind rechts äußerlich durchzutasten. Der kindliche Steiß kann einwandfrei im Uterusgrund palpiert werden. Auffallend ist lediglich, daß der vorangehende Schädel am Ende der Schwangerschaft noch beweglich im Beckeneingang steht, was im allgemeinen bei einer Erstgebärenden mit normalem Becken zu diesem Zeitpunkt nicht mehr der Fall ist.

Es handelt sich also um eine I. Schädellage eines ziemlich großen Kindes. Die Herztöne des Kindes sind links, wenig unterhalb des Nabels zu hören und haben eine Frequenz von 140 pro Minute. Die rektale Untersuchung ergibt einen etwa gut 2 Markstück großen Muttermund bei gesprungener Blase. Über die Menge des abgeflossenen Fruchtwassers konnte die Frau keine Angaben machen. Ein Hydramnion dürfte wohl auszuschließen sein, da die Frau sonst sicher mit gewissen Angaben hätte aufwarten können.

Die Beckenmaße waren normal.

| | | |
|---|---|---|
| Umfang: 89 cm | Diam. spin. | 25,5 cm |
| | „ crist. | 29 „ |
| | „ troch. | 34 „ |
| | Conj. ext. | 20,5 „ |

Geburtsverlauf: Nach Verabreichung von 0,4 g Chinin waren die Wehen etwa alle 6 Minuten und dauerten ungefähr 30 Se-

kunden lang. Gegen Morgen wird die Wehentätigkeit allmählich intensiver. Die Wehenpausen betragen jetzt nur noch 3—4 Minuten und die Wehen halten etwa 45—50 Sekunden an. Gegen 9 Uhr ist der Muttermund bis auf einen kleinen Saum verstrichen und die Leitstelle des knöchernen Schädels befindet sich zwischen Beckenmitte und Beckenenge.

Gegen 11 Uhr beginnt die Frau mitzudrücken. Um 12 Uhr wird der Kopf sichtbar und um 13 Uhr erfolgt die Spontangeburt eines lebenden Mädchens aus erster Hinterhauptslage. Gegen 13.45 Uhr wird die Nachgeburt nach Modus Schultze ausgestoßen. Die Prüfung ergibt Vollständigkeit derselben. Die Gebärmutter ist gut kontrahiert. Gesamtblutverlust 300 g. Eine kleine Schürfung am Damm wird mittels einer Hautklammer versorgt. Eine Episiotomie konnte der Frau erspart werden.

| | | |
|---|---|---|
| Zusammenfassung: | Eröffnungsperiode: | 17 Stunden |
| | Austreibungsperiode: | 2 „ |
| | Nachgeburtsperiode: | 45 Minuten |

Gesamtdauer der Geburt 19 Stunden 45 Minuten, somit nur wenig mehr gegenüber der normalen Dauer bei Erstgebärenden. Das Gewicht der Placenta beträgt 660 g; Oedem derselben, wie in manchen Fällen von congenitalen Halscysten, ist nicht nachzuweisen.

Kind: Das lebende Kind, weiblichen Geschlechts ist reif, 3620 g schwer und 52 cm lang. Die einzelnen Maße sind folgende:

| | | | | |
|---|---|---|---|---|
| Schultern: | Durchmesser: | 11,5 | Umfang: | 38 |
| Brust: | „ | 8 | „ | 33 |
| Hüftbreite: | „ | 9 | „ | 31 |
| Kopfdurchmesser, | gerader: | 10,5 | senkrechter | 8 |
| | großer querer D. | 8 | kleiner querer | 7 |
| | „ schräger D. | 13 | „ schräger | 9 |

Großer Kopfumfang 38; kleiner 32; gerader 33,5.

An der rechten Halsseite findet sich eine etwa gut doppelt mannsfaustgroße, elastische, fluktuierende Cyste, über welcher die Haut sehr gespannt und glänzend liegt und mit dem Cystensack verwachsen ist. Die Grenzen der Cyste sind nach vorne zu der Kieferwinkel und der hintere Rand des aufsteigenden Unterkieferastes. Nach oben etwa die Höhe der Ausmündung des knöchernen Gehörganges, sodaß die Ohrmuschel nach oben abgedrängt wird. Gegen Hinterhaupt und Nacken reicht die Cyste fast an die Linea nuchae inf. und an die Dornfortsätze der Halswirbelsäule heran. Die untere Grenze wird durch eine Linie gebildet, die man sich vom Dornfortsatz der Vertebra prominens zum Angulus sup. scapulae gezogen denkt.

Der Cystenstiel liegt am medialen Rand des rechten Musculus

sternocleidomastoideus, etwa in der Höhe des großen Zungenbeinhorns.

Wie sich später während der Operation zeigt, ist die Cyste einkammerig und enthält eine gelbliche serös-schleimige Flüssigkeit mit einzelnen Leukocyten und Epithelien. Die Innenwand ist glatt und von mehrschichtigem Zylinderepithel bedeckt. Thymusgewebe ist nicht nachzuweisen.

### Kritische Betrachtung.

Der von uns beobachtete Fall gleicht manchem der von mir erwähnten aus der Literatur. Eine Vermutungsdiagnose wurde auch hier nicht gestellt. Es war ja auch nicht einmal das Zeichen vorhanden, das man im allgemeinen bei ähnlichen Fällen findet, nämlich ein verhältnismäßig großer Leibesumfang. Das einzige Symptom, das vielleicht eine stärkere Beachtung verdient hätte war, daß der vorangehende kindliche Kopf bei Beginn der Geburt bei einer I-para noch beweglich im Beckeneingang stand. Wie häufig aber sehen wir diese geringe Anomalie, ohne daß irgend eine pathologische Besonderheit vorzuliegen braucht. Andererseits aber hätte die Ursache dafür ja auch im Bau des knöchernen mütterlichen Beckens (Exostosen, Symphysensporn) oder in pathologisch veränderten Organen des kleinen Beckens liegen können (Ovarialcysten, Myomknoten).

Wenn die Geburt trotz der immerhin beachtenswerten Größe der Cyste normal verlief, dann mag die Ursache in der Weichheit der Cystenwand, in der guten Configurabilität der Cyste und in der Dehnbarkeit der mütterlichen Weichteile zu suchen sein. Jedenfalls ist die Annahme berechtigt, daß eine weniger weiche und configurable Geschwulst von diesen Ausmaßen, wie in unserem Fall, eine ganze Reihe von Komplikationen zur Folge hätte haben können. Bemerkenswert mag noch sein, daß die Frucht sich in Schädellage eingestellt hat, haben wir doch gesehen, daß, wenn auch nicht immer, so doch ziemlich häufig, ein angeborener Halstumor eine Einstellung der Frucht in eine abnorme Lage zur Folge hat.

### Therapie.

1. Früher versuchte man durch Einspritzen von ätzenden Substanzen, nach Punktion der Cyste, in den Gang des Cystenstiels, die Epithelmembran zu zerstören und dadurch das Lumen zur Verödung zu bringen. Gegen derartige Versuche haben sich aber schon von jeher immer wieder Stimmen erhoben. Abgesehen davon, daß palliative Eingriffe, sowie alle unvollständigen Behandlungsarten unzulässig sind, hat sich doch auch in mehreren Fällen der Literatur als sicher herausgestellt, daß neben häufigen Rezidiven, sich mit Vorliebe maligne Prozesse an solche unvollständig beseitigte, mit

Epithel ausgekleideter Cystengänge im späteren Leben anschließen (De Gaetano).

2. Eine andere Methode war die Elektrokoagulation des Cystenstiels. Hofer berichtet über Fälle, die mit dieser Methode behandelt wurden. Die Elektroden werden dabei in die feinen Fistelgänge eingeschoben und dieselben durch wiederholtes Auf- und Abfahren der Elektrode so gut als möglich verbrüht. Die inaktive Elektrode wird dabei am Oberarm befestigt. Sieben Fälle sollen auf diese Weise mit Erfolg behandelt worden sein.

Doch erscheint mir die Elektrokoagulation in nächster Nähe der großen Halsgefäße nicht unbedenklich.

3. Eine andere Methode, wie sie vor allem in Amerika gebräuchlich war, war die Radiumbestrahlung. Besondere Erfolge waren ihr nicht beschieden.

4. Phlegmonöse Prozesse, Carcinomgefahr und kosmetische Gründe rechtfertigen die radikale operative Behandlung. De Gaetano empfiehlt dabei im allgemeinen querverlaufende Hautschnitte, da sie bessere Übersicht und schönere Narben ergeben. Weiterhin betont er ausdrücklich, daß bei der totalen Exstirpation des Ganges darauf zu achten ist, daß man nicht nur den ganzen Trakt herausbekommt, sondern daß man auch seitlich genügend radikal operiert, da leicht divertikelartige Ausbuchtungen des Ganges übersehen werden können, die dann den Ausgang von Störungen der Wundheilung bilden oder spätere Störungen verursachen.

Die wichtigsten Operationsmethoden sind diejenigen von Hacker, König und Broka. Diese Methoden unterscheiden sich im wesentlichen in der Ausführung der Exstirpation des proximalen Teils des Cystenganges, desjenigen Teiles also, welcher wegen seiner tiefen Lage und der Nachbarschaft zu lebenswichtigen Gebilden am Hals besondere Schwierigkeiten bietet.

a) Hacker hilft sich so, daß er diesen Teil mit einem zum Munde herausgeführten Draht oder Gummirohr invaginiert.
b) König inplantiert die äußere Fistelöffnung in den Pharynx, sodaß er eine komplette pharyngo-pharyngeale Fistel herstellt.
c) Broka nimmt die Exstirpation des tiefen Teils von einem zweiten höher am Hals gelegenen Schnitt aus vor.

Über den günstigsten Zeitpunkt, wann die Operation vorzunehmen sei, lassen sich wohl keine einheitlichen Regeln aufstellen. Es werden von Fall zu Fall die Indikationen und Gefahrenmomente gegenseitig abzuwägen sein. Zu einer frühzeitigen Operation wird wegen der Gefahren (Ernährungsbehinderung, Atmungsbeschwerden, Kräfteverfall, Druck auf Carotis und Halsnerven) für das Kind im allgemeinen wohl zu raten sein; da andererseits auch festgestellt ist, daß die Operation mit steigendem Alter schwieriger ist, da ge-

häufte und wiederholte Entzündungen zu Verwachsungen der Gänge geführt haben.

Figi operierte an der Mayo-Klinik in Rochester in den Jahren von 1918—1927 13 Fälle bei Kindern im Alter zwischen 4½ Wochen und 3 Jahren. Nur 2 Kinder waren älter.

Großmann berichtet von einer erfolgreichen Operation einer congenitalen Blutcyste am ersten Lebenstage des Kindes.

In unserem Fall wurde die radikale Operation nach 24 Stunden durchgeführt, da durch Druck der Cyste auf die Blutgefäße des Halses das Kind zusehends cyanotischer wurde und da Kreislaufstörungen (Anaemie des Gehirns) bei weiterem Zuwarten zu befürchten waren.

In Chloraethyl-Lokalanaesthesie (Vereisung) wurde mit einem etwa 3—4 cm langen, queren, leicht gebogen verlaufendem Schnitt, unter Berücksichtigung der Spaltlinien, die Haut durchtrennt und die Punktion der Cyste vorgenommen. Der Cysteninhalt war eine klare, serös-schleimige, gelbliche Flüssigkeit und betrug etwa 2—300 ccm. Der Cystensack wurde sorgfältigst von der Haut abgelöst und aus dem kleinen Hautschnitt herausgezogen. Der Stiel wurde in die Tiefe verfolgt und sein, ungefähr in der Gegend des medialen Fascienblattes des Kopfnickers, blind endigender, proximaler Teil, exstirpiert. Das ganze Vorgehen geschah teils stumpf, teils scharf und man war bemüht, aus rein kosmetischen Gründen die große Cyste aus dem klein angelegten Hautschnitt total zu entfernen. Die Wundhöhle wurde locker tamponiert, der Hautschnitt durch einige Catgutfäden, soweit es die Tamponade zuließ, geschlossen und ein Verband angelegt. Der Heilungsverlauf war ungestört. Die überdehnte Haut paßte sich gut den neugeschaffenen Verhältnissen an. Von einer Excision der überdehnten Haut wurde von vorne herein abgesehen, da anzunehmen war, daß sich die Haut wieder unter den jetzt anders gelagerten Verhältnissen zusammenzieht. Dieser, unser Standpunkt, zeigte sich als vollkommen richtig im weiteren Heilungsverlauf.

Nach ungestörtem Wochenbettsverlauf wurden Mutter und Kind am 9. Tage aus der Klinik entlassen. Ein Rezidiv wurde bei der von uns ständig vorgenommenen Kontrolle des Operationsergebnisses bisher nicht beobachtet. Wir haben weiter bei dem Kind eine kosmetisch einwandfreie Narbe, die eine Ausdehnung von nicht ganz 1 cm hat, keine Keloidbildung zeigt, in den normalen Hautfalten des Halses verschwindet und somit gar nicht auffällt. Die Beweglichkeit des Kopfes ist vollkommen normal ohne irgend eine Behinderung. Der Musculus sternocleidomastoideus ist gleich stark entwickelt, wie derjenige der gesunden Seite.

## Zusammenfassung.

Die congenitalen cystischen Tumoren des Halses können sehr mannigfaltig sein. Sie können unter Umständen sowohl eine Komplikation für die Geburt bedeuten, als auch das kindliche Leben in ernstester Weise bedrohen. Wie der von uns behandelte Fall zeigt, ist es sehr wohl möglich, bei sofortiger Operation, die Gefahren für das Leben des Kindes abzuwenden und außerdem auch in kosmetischer Hinsicht einen ausgezeichneten Erfolg zu erhalten. Zu beachten ist dabei, daß man womöglich selbst bei sehr großer Cyste mit einem kleinen Hautschnitt auskommen kann. Es ist zu empfehlen, daß man vor allem darauf verzichtet, die überdehnte Haut teilweise oder ganz zu excidieren, da sie sich unter Umständen später von selbst glättet, wie wir in unserem Falle gesehen haben.

An dieser Stelle ist es mir eine besondere Genugtuung, Herrn Professor Dr. W. Lüttge für die Überlassung des Themas und die freundliche Übernahme des Referates meinen herzlichsten Dank auszusprechen. Gleichzeitig möchte ich auch Herrn Professor Dr. Lobenhoffer für die Anregungen bei der Zusammenstellung der Literatur danken.

Bild 1

Bild 2

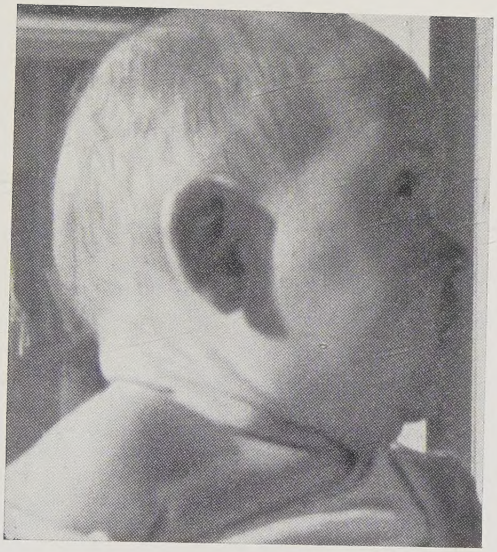

Bild 3

## Literatur.


Ahlfeld, Lehrbuch der Geburtshilfe, 1903.

Albert, Kongenitale Kiemengangscyste, Sturzgeburt und Zerreißung der Nabelschnur, Zentralblatt für Gynäkologie, 1899.

Aschoff, Pathologische Anatomie, Band II, 1928, S. 702.

Baccarini, Contributo allo studio delle cisti e dello fistole cong. del collo. Ztlorg. f. d. ges. Chirurgie, Bd. 28, S. 144, 1924.

Birnbaum, Klinik der Mißbildungen und kongenitalen Erkrankungen des Fötus, S. 86—70, 1909.

Brüning, in Kirschner-Nordmann, Die Chirurgie, Bd. IV/1, S. 127 und 142.

Brunclik, Cystische Lymphangiome des Halses beim Säugling, Ztlorg. f. d. ges. Chirurgie, Bd. 80, S. 24, 1936.

De Gaetano, Cisti e fistole congenite del collo. Ztlorg. f. d. ges. Chirurgie, Bd. 18, S. 215, 1922.

Großmann, Über die angeborenen Blutcysten des Halses, Inaug.-Diss., Leipzig 1902.

Haim, Ein cystisches Lymphangiom des Halses als schweres Geburtshindernis, Ztbl. f. Gyn., Nr. 45, S. 1664, 1921.

Halban-Seitz, Biologie und Pathologie des Weibes, Bd. VI/1 und Bd. VII/2, S. 314.

Kaufmann, Spezielle Pathologie, Bd. I, S. 253.

Kleinhans, Geburtsstörungen durch abnorme Beschaffenheit des Halses und Nackens, in v. Winckel's Handbuch der Geburtshülfe, Bd. II/3, S. 1655.

Lexer, Lehrbuch der Allgemeinen Chirurgie, Bd. II, S. 336—342, 1931.

Meyer, Congenital cysts and fistulae of the neck. Chirurg. Ztbl. Nr. 49, 1932.

Nylander, Beiträge zur Kenntnis der kongenitalen Halsfisteln und Cysten, Ztlorg. f. d. ges. Chirurgie, Bd. 40, S. 515, 1927.

Ostrowski, Über die vom Ductus thyreoglossus abstammenden Halsfisteln, Ztlorg. f. d. ges. Chirurgie. Bd. 38, S. 328, 1926.

Payne, Congenital Cysts of the neck in children. Ztlorg. f. d. ges. Chirurgie, Bd. 40, S. 376, 1927.

Pokryskin, Über embryonale, epitheliale Cysten und Fisteln des Halses, Ztlorg. f. d. ges. Chirurgie, Bd. 38, S. 626, 1925.

Precechtel, Contribution à la clinique des troubles du développement des fentes branchiales héritées d'après les lois de Mendel, etc. Ztlg. f. d. ges. Chirurgie. Bd. 38, S. 213, 1926.

Reuß, Krankheiten des Neugeborenen, S. 205, 1914.

Schücking, Enorme cavernöse Geschwülste des Neugeborenen als Geburtshindernis, Ztbl. f. Gynäk. 1882.

Straßmann, Deutsche Zeitschrift f. Geburtshilfe und Gynäkologie, Bd. 26, S. 200.

Sudeck, Die Chirurgie der Drüsen mit innerer Sekretion, in Kirschner-Nordmann, Die Chirurgie, Bd. 3, S. 331.

Scente, Cysten und Fisteln am Halse, Ztlorg. f. d. ges. Chirurgie, Bd. 38, S. 313, 1926.

Voelker, Die Mißbildungen und angeborenen Erkrankungen des Halses, im Handbuch der Prakt. Chirurgie, Bd. II, S. 1 und 7.

Vonwiller, Über einige angeborene Tumoren, Inaug.-Diss. Zürich 1861.

Wenglowski, Entstehung der Halsfisteln, Ztbl. f. Chirurgie, Bd. 35, S. 289, 426, 1913.

Zangenmeister, Lehrbuch der Geburtshilfe, 1927, S. 347, 350, 366, 368.

## Lebenslauf.

Am 12. Mai 1912 wurde ich in Untersteinach bei Stadtsteinach als Sohn des Oberpostinspektors Konrad Schuberth und dessen Ehefrau Anna, geb. Pöhlmann, geboren. Nach 4 Klassen Volksschule kam ich 1922 zur Realschule Kulmbach und anschließend zur Oberrealschule Bayreuth. Hier absolvierte ich 1931 mit dem Abitur. Im Mai 1931 bezog ich die Universität München. Meine ärztliche Vorprüfung legte ich im Sommer 1933 an der Universität in Würzburg ab. Die weiteren Semester verbrachte ich in Berlin, Würzburg und Erlangen, wo ich im November 1936 das ärztliche Staatsexamen bestand. Als Medizinalpraktikant war ich 4 Monate an der Inneren Abteilung des Städt. Krankenhauses zu Bamberg und 8 Monate an der Staatl. Hebammenschule, Entbindungsanstalt und Frauenklinik daselbst beschäftigt.